

# Nekomplikovaný priebeh diabetickej retinopatie počas gravidity: kazuistika

Jana Štefaničková, Dana Kožiaková

*Klinika oftalmológie LF UK a UN Bratislava, prednosta doc. MUDr. Vladimír Krásnik, PhD.*

## Abstrakt

Kazuistika prezentuje 19-ročnú pacientku so zle kompenzovaným diabetom v anamnéze, ktorá mala po postupnej kompenzácii ochorenia nekomplikovaný priebeh tehotenstva aj napriek veľmi rýchlemu poklesu HbA<sub>1c</sub> bez progresie diabetickej retinopatie. Kazuistika potvrdzuje, že u tehotných diabeticiek sú počas celého tehotenstva a 6–8 týždňov po pôrode veľmi dôležité pravidelné kontroly oftalmológom.

**Kľúčové slová:** diabetická retinopatia – gravidita – tehotenstvo

## Uncomplicated course of diabetic retinopathy during pregnancy: case report

### Abstract

Case report presents a 19 years old patient with poorly controlled diabetes in history and uncomplicated course of pregnancy due to accurate and rapid compensation of diabetes and decrease of HbA<sub>1c</sub>. No progression of diabetic retinopathy was observed. Case report confirms importance of routine ophthalmological controls in diabetic pregnant patients within pregnancy and 6–8 weeks after delivery.

**Key words:** diabetic retinopathy – pregnancy

### Diabetická retinopatia počas tehotenstva

Diabetická retinopatia (DR) môže počas tehotenstva progredovať. Za najčastejšiu príčinu zhoršenia sa považuje rýchla kompenzácia hladiny cukru počas manažmentu tehotenstva [1]. Rizikové sú najmä pacientky so zle kompenzovaným diabetom pred otehotnením. Vyskytujú sa aj prípady, kedy počas tehotenstva nastane výrazné zhoršenie zrakovéj ostrosti pre krvácanie do sklovca, rozvoj floridnej DR a nutnosť chirurgického riešenia daného stavu.

V našej kazuistike prezentujeme pacientku, ktorá mala v minulosti zle kompenzovaný diabetes a po postupnej kompenzácii ochorenia mala nekomplikované tehotenstvo bez progresie diabetickej retinopatie.

### Kazuistika

Diabetes 1. typu bol u našej pacientky diagnostikovaný vo veku 19 rokov, keď u nej bola zaznamenaná hyperglykémia s klinickým aj laboratórnym obrazom ketoacidózy. Počas hospitalizácie bola nastavená na intenzifikovanú inzulínovú terapiu – bolusova dávka rýchlo účinkujúceho inzulínu 3-krát denne, bazálna dávka dlhodobou účinkujúceho inzulínu 2-krát denne. Vďaka absolvovaniu edukačného kurzu a pravidelnému selfmonitoringu glykémie a dodržiavaniu zásad racionálnej

diabetickej diéty bola dlhodobou optimálne kompenzovaná bez chronických diabetickej komplikácií.

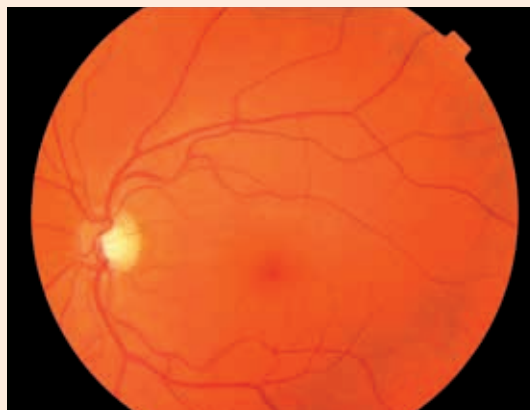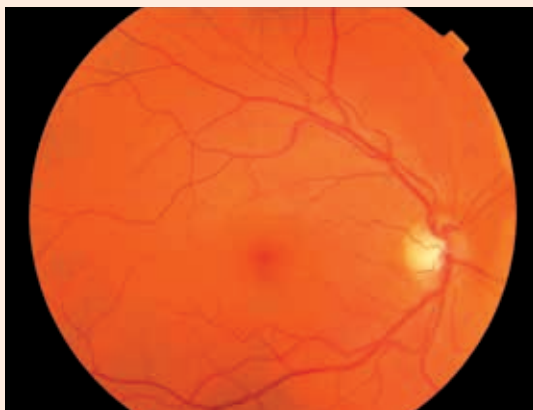Pravidelne bola raz za rok sledovaná oftalmológom. Po 8 rokoch trvania diabetu bola zistená neproliferačná DR, najprv na pravom oku a o rok neskôr aj na ľavom. Pri ročných kontrolách bolo zistené len mierne zhoršenie nálezu – nárast počtu mikroaneurýziem na ľavom oku, stav na pravom oku bol stabilizovaný.

V roku 2010 sa hodnoty HbA<sub>1c</sub> pohybovali v pásme neuspokojivej kompenzácie (8,8–9,5 % DCCT). Pre instabilitu glykémii, v zmysle kolísania hodnôt s častým výskytom hypoglykémii s následnými intolerabilnými hyperglykemickými vzostupmi bola pacientka hospitalizovaná v Národnom endokrinologickom ústave v Ľubochni a nastavená na liečbu inzulínovou pumpou. Monitoring pri liečbe pumpou odrážal uspokojivú úpravu hodnôt glykémie a elimináciu jej výkyvov.

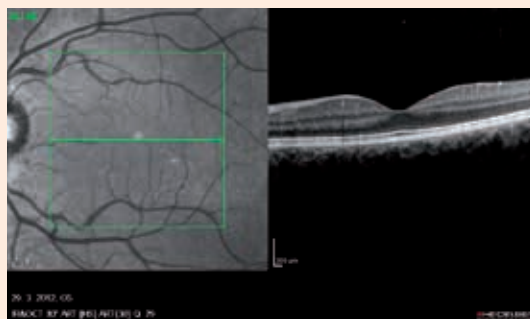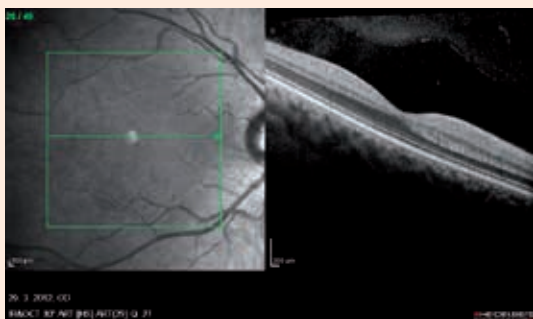
Pacientka plánovane otehotnela. Tehotenstvo prebehlo bez komplikácií.

V 1. trimestri tehotenstva bol HbA<sub>1c</sub> 8,6 % DCCT, tlak krvi bol v norme a nebola prítomná albuminúria. Zrková ostrosť bola 20/12,5 bilaterálne, očný tlak v norme, nález na očnom pozadí stabilizovaný (obr. 1,2). Pri vyšetrení makuly optickou koherentnou tomografiou (OCT) nebol zistený edém (obr. 3,4). Počas tehotenstva

Obr. 1 a 2. Nález na očnom pozadí pravého a ľavého oka v 1. trimestri (farebná fotografia fundu). Na oboch očiach v makulárnej oblasti ojedinele mikroaneuryzmy



Obr. 3 a 4. Obraz OCT na pravom a ľavom oku v 1. trimestri, všetky vrstvy sietnice zachované, bez prítomnosti edému



používala senzor na kontinuálne monitorovanie glykémie, ktorý jej pomáhal predvídať náhly pokles, prípadne vzostup glykémie a následne podľa toho upravovať dávky inzulínu.

**V 2. trimestri** bol  $HbA_{1c}$  6,7 % DCCT, tlak krvi bol v norme, albuminúria nebola prítomná, zraková ostrosť bola 20/12,5 bilaterálne a nález na očnom pozadí bol bez zmeny. U pacientky neboli zaznamenané signifikantné hypoglykémie, ktorými trpela v minulosti, pokiaľ nebola nastavená na inzulínovú pumpu.

**V 3. trimestri** bol  $HbA_{1c}$  opäť o niečo nižší, 6,8 % DCCT bez signifikantných hypoglykémii, bez albuminúrie, vzostup krvného tlaku posledné 3 týždne pred pôrodom – bola jej ordinovaná metyldopa a magnézium. Zraková ostrosť 20/12,5 bez zmeny a nález na očnom pozadí stabilizovaný.

**V 40. týždni tehotenstva** pacientka porodila zdravé dieťa. Pôrod bol vedený per sectionem caesaream pre bradykardiu dieťaťa, pôrodná hmotnosť dieťaťa bola 4 460 g a dĺžka 54 cm. Po pôrode sa hodnoty TK stabilizovali a nebola nutná ďalšia liečba antihypertenzívami.

**8 týždňov po pôrode** pri očnom vyšetrení sme nezaznamenali známky progresie nálezu na sietnici, zraková ostrosť je bez zmeny,  $HbA_{1c}$  7,1 % DCCT (obr. 5,6).

Na OCT zostáva tiež nález bez zmeny, edém makuly neprítomný (obr. 7, 8).

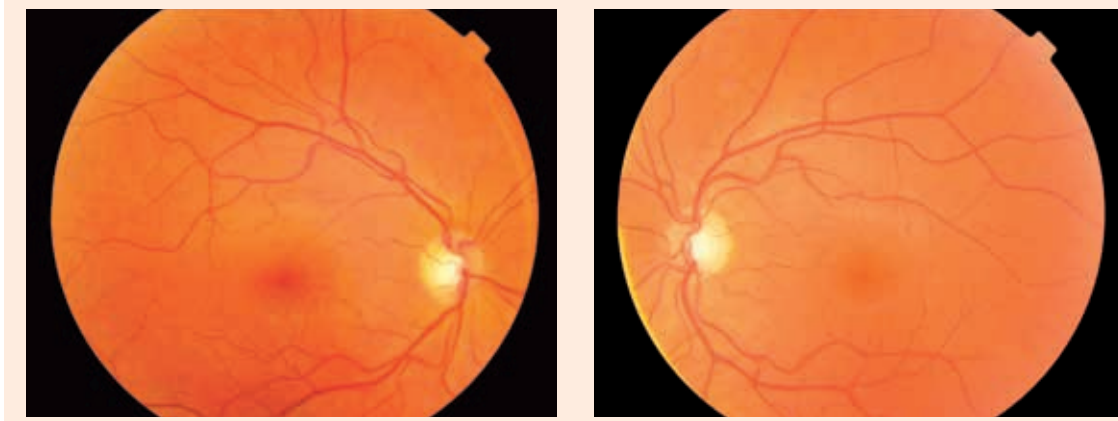
### Záver

V našej kazuistike sme dokumentovali priebeh tehotenstva u pacientky, u ktorej aj napriek relatívne rýchlemu poklesu  $HbA_{1c}$  z 8,6 % na 6,7 % v priebehu 8 týždňov nenastal pokles zrakovéj ostrosti a zhoršenie DR.

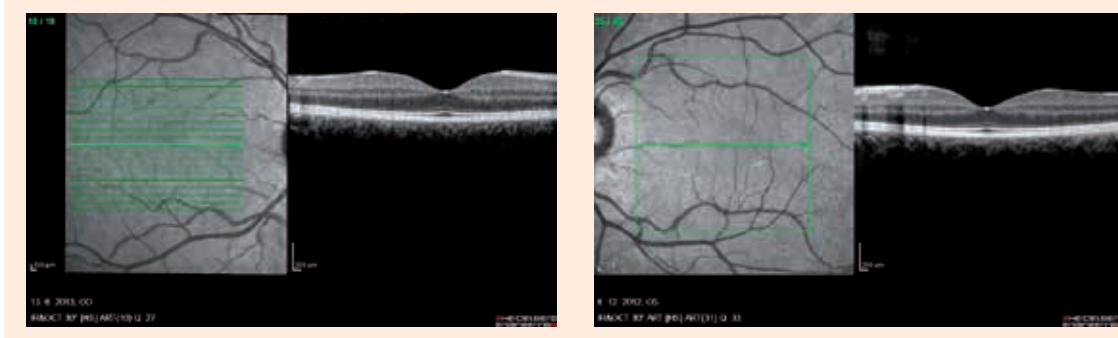
Joseph et al [2] vo svojej kazuistike prezentujú pacientku, u ktorej počas tehotenstva nastal veľmi rýchly pokles  $HbA_{1c}$  počas 10 týždňov z 8,6 % na 6,4 % s epizódami hypoglykémii (až 24 % zaznamenaných glykémii bolo pod 4 mmol/l). U tejto pacientky sa v 3. trimestri rozvinula proliferatívna DR s cystoidným edémom makuly a s výrazným poklesom zrakovéj ostrosti. Bola začatá liečba laserkoaguláciou, ale aj napriek tejto liečbe sa nepodarilo dosiahnuť stabilizáciu nálezu na sietnici. Neskôr pribudli aj krvácania do sklovca s ďalším zhoršovaním zrakovéj ostrosti. Preto 3 týždne po pôrode vykonali pars plana vitrektómiu na jednom oku, ale už sa nepodarilo dosiahnuť zrakovú ostrosť ako pred rýchlym poklesom  $HbA_{1c}$ .

U našej pacientky aj napriek veľmi rýchlemu poklesu  $HbA_{1c}$  nenastala progresia DR. Riziko zhoršenia nálezu na sietnici je často závislé od stupňa retinopatie pred

Obr. 5 a 6. Farebná fotografia fundu 8 týždňov po pôrode, nález stabilizovaný



Obr. 7 a 8. Obraz OCT na pravom a ľavom oku 8 týždňov po pôrode, bez prítomnosti edému



otehotnením [3]. Pacientky bez retinopatie alebo len s mikroaneurizmami na sietnici majú 10% riziko zhoršenia DR. Stredne ťažká až ťažká neproliferatívna DR má až 55% riziko zhoršenia a približne u jednej tretiny z nich sa rozvinie proliferatívna DR. Za rizikové faktory sa považuje aj hypertenzia, ochorenie obličiek a anémia.

Ďalším rizikovým faktorom je dĺžka trvania diabetu. U našej pacientky bolo trvanie ochorenia oveľa kratšie ako v kazuistike Josepha et al [2] (10 rokov vs 26 rokov).

Axer-Siegel et al [4] zistil, že pacientky s progresiou DR počas tehotenstva mali priemernú dĺžku trvania diabetu 15,4 roka. Sledovali signifikantný nárast progresie retinopatie u tehotných žien s dĺžkou trvania ochorenia 10–19 rokov ako u skupiny s trvaním ochorenia menej ako 10 rokov. Myslíme si, že aj toto je jeden z veľmi dôležitých faktorov, prečo nenastalo zhoršenie nálezu na sietnici aj u našej pacientky.

U tehotných pacientok s diabetom sú veľmi dôležité pravidelné kontroly oftalmológom – počas 1. trimestra, následne každý trimester (podľa oftalmologického nálezu aj častejšie) a 6–8 týždňov po pôrode [5]. Zmeny na očnom pozadí, či už neproliferatívna diabetická retinopatia alebo zrak ohrozujúca proliferatívna diabetická retinopatia sa môžu rozvinúť veľmi rýchlo a len rýchle prevedenie liečebného zákroku im môže zachrániť zrak.

## Literatúra

1. Horvat M, Maclean H, Goldgerg L et al. Diabetic retinopathy in pregnancy: a 12-year prospective survey. *Br J Ophthalmol* 1980; 64(6): 398–402.
2. Joseph SE, McHugh D, Blott M et al. Acceleration of diabetic retinopathy in pregnancy: a case report. *Diabet Med* 2001; 18(8): 675–678.
3. Chew EY, Mills JL, Metzger BE et al. Metabolic control and progression of retinopathy. The Diabetes in Early pregnancy Study. National Institute of Child Health and Human Development Diabetes in Early Pregnancy Study. *Diabetes Care* 1995; 18(5): 631–637.
4. Axer-Siegel R, Hod M, Fink-Cohen S et al. Diabetic retinopathy during pregnancy. *Ophthalmology* 1996; 103(11): 1815–1819.
5. Martinka E, Molnárová M, Pražnicová M et al. Manažment a liečba chronických komplikácií diabetes mellitus. *Metodický list racionálnej farmakoterapie* č. 41. 2007; 11(1–2): 1–8. Dostupné z WWW: < <http://www.health.gov.sk/?metodicke-listy-racionalnej-farmakoterapie>>.

**MUDr. Jana Štefaničková**

✉ [jstefanicka@gmail.com](mailto:jstefanicka@gmail.com)

**MUDr. Dana Kožiaková**

*Klinika oftalmológie LF UK a UN Bratislava*  
[www.fnspsba.sk](http://www.fnspsba.sk)

*Doručené do redakcie 24. júna 2013*

*Prijaté do tlače po recenzii 26. augusta 2013*