

Katarakta u pacienta s vrodeným deficitom galaktokinázy: kazuistika

Cataract in patients with congenital deficiency of galactokinase: case report

Dana Tomčíková¹, Vladimír Bzdúch², Darina Behúlová³, Anton Gerinec¹

¹ Klinika detskej oftalmológie LF UK a DFNSP Bratislava

² I. detská klinika LF UK a DFNSP Bratislava

³ Oddelenie laboratórnej medicíny DFNSP Bratislava

✉ MUDr. Dana Tomčíková, PhD. | tomcikova@dfnsp.sk | www.dfnsp.sk

Kľúčové slová

deficit galaktokinázy
obojstranná kongenitálna
katarakta

Key words

congenital galactokinase
deficiency
bilateral congenital cataract

Doručené do redakcie/

Received 1. 1. 2017

Prijaté po recenzii/

Accepted 13. 2. 2017

Abstrakt

Prezentovaný je zriedkavý prípad 8-mesačného chlapca s obojstrannými kataraktami, u ktorého bol diagnostikovaný vrodený deficit galaktokinázy na základe metabolického skríningu pre kongenitálne bilaterálne katarakty. Pacient podstúpil operáciu – extrakciu katarakty obojstranne. Po zavedení bezlaktózovej diéty sa pacient vyvíja normálne, bez známkov oneskorenia vývinu. Je prítomná bilaterálna afakia s jemným horizontálnym nystagmom, zapríčineným neskoršou diagnózou katarakty.

Abstract

Authors present a rare case of 8-month old male with bilateral cataract formation. He was diagnosed with galactokinase deficiency based on metabolic screening in bilateral congenital cataract. Patient underwent cataract extraction. After galactose restricted diet the patient appeared normal with no signs of developmental delay. There is aphakia and indistinctive horizontal nystagmus caused by delayed diagnosis of cataract.

Úvod

Galaktosémia je zriedkavé autosómovo recesívne dedičné ochorenie spôsobené poruchou premeny galaktózy na glukózu. Galaktóza je metabolizovaná na glukózu v priebehu Leloirovho cyklu, pričom deficit sa môže týkať viacerých enzýmov, nevyhnutných pre túto metabolickú cestu.

Pri klasickej galaktosémii (OMIM 230400) je porucha zapríčinená deficitom enzýmu galaktózo-1-fosfát uridylyl transferáza (GALT) s lokusom na 9p13(21). Ochorenie je charakterizované poruchou funkcie pečene, neprospevaním, ikterom, hepatosplenomegáliou, mentálnou retardáciou. Vyskytuje sa aj katarakta a ovariálna dysfunkcia. Neliečené prípady končia letálne.

Pri deficite galaktokinázy (OMIM 230200) je porucha zapríčinená deficitom galaktokinázy (GALK1), ktorý zodpovedá za fosforyláciu galaktózy. Metabolický blok vedie k akumulácii galaktózy a následne galaktitolu, ktorá je zodpovedná za vznik katarakty. Z iných symptómov boli popísané pseudotumor mozgu, neprospevanie a asympto-

matická hypoglykémia. Deficit UDP galaktózo-epimerázy (GALE, OMIM 230350) má lokus na 1p36–p35.

Kazuistika

8-mesačné dieťa bolo prijaté na operáciu obojstrannej kongenitálnej prednej polárnej až subkapsulárnej katarakty, ktorá interferovala s optickou osou centrálnu v rozsahu 3,5 mm. Anamnéza bielych zreničiek bola udávaná asi od 4–5 mesiacov veku dieťaťa, od 2 mesiacov rodičia pozorovali záškľbovité pohyby očí.

Dieťa bolo narodené v termíne, sectio caesarea, 3 550 g, 50 cm, perinatálne bez patológie, dovtedajšie skrínigové vyšetrenia nevykazovali odchýlku od normy. Očkované bolo podľa poradne, neboli udávané žiadne ochorenia ani iné problémy v doterajšom vývoji, psychomotorický vývoj bol veku primeraný. Rodinná anamnéza: vzhľadom k ochoreniu negatívna.

Dieťa bolo vo veku 8 mesiacov (vo februári 2015) vyšetrené na Klinike detskej oftalmológie v Bratislave, následne objednané na operáciu pre nález obojstrannej

kongenitálnej prednej polárnej až subkapsulárnej katarakty, ktorá prekryvala optickú os centrálnie v rozsahu 3,5 mm (obr. 1).

Predoperačne bol prítomný jemný horizontálny nystagmus. Ostatný očný nález bol v norme. V rámci diferenciálnej diagnostiky bilaterálnej adhnatej katarakty bolo vykonané metabolické vyšetrenie, ktoré preukázalo abnormálne hodnoty galaktózy a jej metabolitov v sére i v moči (tab), na základe ktorého bol diagnostikovaný deficit galaktokinázy a nasadená bezlaktózová diéta (tab).

Molekulárna analýza odhalila 2 nové mutácie v *GALK* géne, pacient bol diagnostikovaný ako zmiešaný heterozygot pre *GALK-D*.

Z oftalmologického hľadiska pacient podstúpil operácie: vo februári 2015 extrakciu katarakty vpravo, následne s odstupom 3 týždňov vľavo. Pre vytvorenie sekundárnej katarakty bola potrebná kapsulektómia obojstranne s polročným odstupom. Oftalmologický nález okrem pooperačnej afakie a nystagmu, prítomného už predoperačne, nevykazoval ďalšie abnormality. Nález na očnom pozadí bol v norme (obr. 2).

Pacient je v oftalmologickom i metabolickom sledovaní 20 mesiacov, očný nález je stabilizovaný, s afakickou korekciou je centrálna zraková ostrosť veku primeraná. Metabolická kompenzácia je dobrá. Pacient nevykazuje známky oneskoreného vývoja alebo mentálnej retardácie.

Diskusia

Deficit galaktokinázy je zriedkavé autosomálne recesívne ochorenie, ktoré spôsobuje vznik katarakty u detí, ktoré nemajú bezlaktózovú diétu. Tvorba katarakty je vý-

sledkom osmotického fenoménu, zapríčineného akumuláciou galaktitolu v šošovke [4]. Gitzelmann [2] uvádza prípad juvenilných katarákt v spojitosti s deficitom galaktokinázy u konsanguinných Rómov. Cook [1] popisuje novorodené dieťa s hyperbilirubinémiou, u ktorého katarakty vymizli po úprave diety. Prchal [8] spája výskyt presenilnej katarakty s heterozygotnosťou pre galaktokinázovú a galakto uridyl transferázovú deficienciu. Bosch [2] uvádza klinický obraz u pacientov s diagnostikovaným deficitom galaktokinázy. Katarkata bola najčastejším nálezom, iné abnormality, okrem katarakty boli prítomné v 35 % prípadov, najčastejšie pseudotumor cerebri. Viacerí autori uvádzajú vznik, resp. progresiu katarakty u tehotných žien s galaktosémiou v posledných mesiacoch tehotenstva, resp. v období kojenia, čo dávajú do súvislosti s laktáciou a rezorpciou galaktózy [6,5].

Vznik sekundárnej katarakty po primárnej extrakcii je u detí častý. Elkin [9] udáva až 90% výskyt opacifikácie zadného puzdra po primárnej extrakcii šošovky bez posteriornej kapsulotómie a prednej vitrektómie. Vzhľadom na túto skutočnosť nedávame výskyt sekundárnej katarakty u pacienta do súvislosti so základným ochorením. Vznik nystagmu, ktorý bol prítomný už predoperačne, dávame do súvislosti s poruchou vývoja centrálnej fixácie u dieťaťa s okludovanou optickou osou vzhľadom na prítomnú, ale nediagnostikovanú kataraktu.

Záver

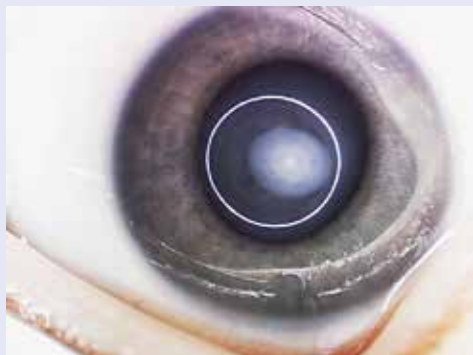
Metabolické ochorenia často ovplyvňujú metabolizmus šošovky a znižujú tak jej transparentnosť. U niektorých

Tab. Hodnoty galaktózy a jej metabolitov v sére a v moči pri prvom vyšetrení a po bezlaktózovej diéte v trvaní 19 dní

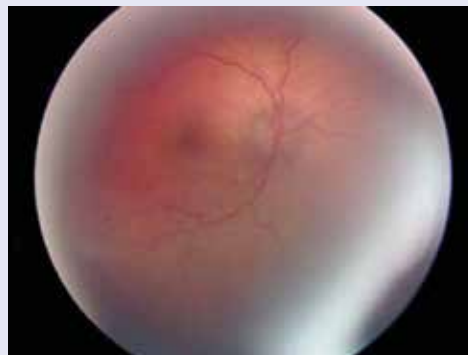vyšetrenie	vstupné hodnoty	po 19 dňoch bezlaktózovej diéty	referenčné hodnoty
galaktóza (SKK)	> 5,0 mmol/l	< 0,2 mmol/l	< 0,2 mmol/l
galaktózo-1-P(SKK)	< 0,2 mmol/l	< 0,2 mmol/l	< 0,2 mmol/l
UDP galaktóza (SKK)	< 0,2 mmol/l	< 0,2 mmol/l	< 0,2 mmol/l
galaktóza (U)	5,4 mmol/mol krea	0,1 mmol/mol krea	0,01–0,38 mmol/mol krea
galaktitol (U)	18 672	382	vid' legenda

Legenda: metóda GC-MS, kontrolný súbor n = 17, rozsah 2–73, medián 34 mmol/mol krea

Obr. 1. Katarakta pred operáciou



Obr. 2. Fyziologický nález na očnom pozadí



metabolických ochorení je zákal šošovky priam patognomický. U deficiencie galaktokinázy pri včasnej diagnóze je možné samotným dietetickým opatrením predísť vytvoreniu zákalu šošovky, resp. do určitého štádia tvorby osmotických vakuol je proces reverzibilný. V niektorých krajinách existuje skrínigové vyšetrenie na deficit galaktokinázy. Táto kazuistika by mohla prispieť k zváženiu zavedenia skrínigu na tento metabolický deficit, najmä v rizikových rodinách.

Literatúra

1. Cook JG, Don NA, Mann TP. Hereditary galactokinase deficiency. *Arch Dis Child* 1971; 46(248): 465–469.
2. Gitzelmann R. Hereditary galactokinase deficiency, a newly recognized cause of juvenile cataracts. *Pediat Res* 1967; 1: 14–23.
3. Bosch AM, Bakker HD, van Gennip AH et al. Clinical features of galactokinase deficiency: a review of the literature. *J Inherit Metab Dis* 2002; 25(8): 629–634.
4. Asada M, Okano Y, Imamura T et al. Molecular characterization of galactokinase deficiency in Japanese patients. *J Hum Genet* 1999; 44(6): 377–382.
5. Holton JB, Walter JH, Tyfield LA. Galactosemia. In: Scriver CR, Beaudet AL, Sly WS et al (eds). *The Metabolic and Molecular Bases of Inherited Disease*. Vol II. 8th ed. McGraw-Hill: New York 2001: 1553–1587. ISBN 978–0079130358.
6. Brivet M, Migayron F, Roger J et al. Lens hexitols and cataract formation during lactation in a woman heterozygote for galactosaemia. *J Inherit Metab Dis* 1989; 12(Suppl 2): 343–345.
7. Brivet M, Raymond JP, Konopka P et al. Effect of lactation in a mother with galactosemia. *J Pediatr* 1989; 115(2): 280–282.
8. Prchal JT, Conrad ME, Skalka HW. Association of presenile cataracts with heterozygosity for galactosaemic states and with riboflavin deficiency. *Lancet* 1978; 1(8054): 12–13.
9. Elkin ZP, Piluek WJ, Fredrick DR. Revisiting secondary capsulotomy for posterior capsule management in pediatric cataract surgery. *J AAPOS* 2016; 20(6): 506–510. Dostupné z DOI: <<http://dx.doi.org/10.1016/j.jaapos.2016.06.011>>.